

Características ultrassonográficas de fígado, vesícula biliar, rins, vesícula urinária e jejuno em coelhos jovens e adultos¹

Kassy G. da Silva², Lígia V. Nascimento², Ubirajara I. Tasqueti³, Carla de Andrade², Tilde R. Froes⁴ e Cristina S. Sotomaíor^{2*}

ABSTRACT- Silva K.G., Nascimento L.V., Tasqueti U.I., Andrade C., Froes T.R. & Sotomaíor C.S. 2017. [Ultrasound features of liver, gallbladder kidneys, urinary bladder and jejunum in young and adult rabbits.] Características ultrassonográficas de fígado, vesícula biliar, rins, vesícula urinária e jejuno em coelhos jovens e adultos. *Pesquisa Veterinária Brasileira* 37(4):415-423. Programa de Pós-Graduação em Ciência Animal, Pontifícia Universidade Católica do Paraná, BR-376 Km 14, São José dos Pinhais, PR 83010-500, Brazil. E-mail: cristina.sotomaíor@pucpr.br

This study described characteristics and measurements of the liver, gallbladder, kidney, urinary bladder and jejunum of young and adults New Zealand White (NZW) rabbits. The young rabbits's group was composed of 39 rabbits of both sexes (20 males and 19 females), weaned at 30-31 days of age, and the evaluations carried out at 35, 56 and 77 days of age. The adults group was composed of 23 females and 15 males, with more than 6 months of age, and one ultrasonographic evaluation per animal. The exam consisted in the evaluation of liver, gallbladder, right and left kidneys, jejunum and urinary bladder. All the animals were weighed before the evaluations. The average weight increased ($p < 0.05$) from 35 days to adults. Both in adult and in young rabbits, the liver presented predominantly isoechogetic in relation of right kidney and with homogeneous texture. The gallbladder had an elongated ovoid shape, ranging for pear-shaped to almond, with anechogetic content, not being visible in 2.6% of young rabbits and 26.3% of adults. The length and width were 1.06 and 0.39; 1.44 and 0.53; 1.41 and 0.58; 1.57 and 0.67cm, respectively at 35, 56, 77 days and adults. For young and adults rabbits, the gallbladder and the left and right kidneys were positively correlated ($p < 0.05$) with weight. The kidneys had an ellipse shape with smooth surface, increasing ($p > 0.05$) from 35 days to adulthood. There was a positive correlation ($p < 0.05$) between the right and left kidney volumes. The description of urinary bladder more frequently (86%) observed was anechogetic content, with small free echogenic structure within the lumen, both in young and in adult rabbits. There was no difference ($p > 0.05$) in the thickness of the layers of the jejunum among ages, with the mean of 0.23cm for all animals. With the results, the first Brazilian ultrasonographic data for liver, gallbladder, kidney, jejunum and urinary bladder were defined to NZW rabbits in 35, 56 and 77 days of life, as well as adults.

INDEX TERMS: Ultrasonography, liver, gallbladder, kidneys, urinary bladder, jejunum, abdomen, rabbit, young, adult.

¹ Recebido em 5 de julho de 2016.

Aceito para publicação em 13 de outubro de 2016.

² Programa de Pós-Graduação em Ciência Animal, Pontifícia Universidade Católica do Paraná (PUCPR), Rua Imaculada Conceição 1155, Curitiba, PR 80215-901, Brasil. *Autor para correspondência: cristina.sotomaíor@pucpr.br

³ Curso de Medicina Veterinária, PUCPR, Rua Imaculada Conceição 1155, Curitiba, PR 80215-901.

⁴ Programa de Pós-Graduação em Ciências Veterinárias, Universidade Federal do Paraná (UFPR), Rua dos Funcionários 1540, Curitiba, PR 80030-050.

RESUMO- O presente trabalho descreveu características e comparou mensurações do fígado, vesícula biliar, rins, vesícula urinária e jejuno de coelhos da raça Nova Zelândia Branco (NZB) jovens e adultos. O grupo dos jovens foi composto por 39 coelhos de ambos os sexos (20 machos e 19 fêmeas), desmamados aos 30-31 dias de idade, sendo as avaliações realizadas aos 35, 56 e 77 dias de idade. O grupo dos adultos foi composto por 23 fêmeas e 15 machos, com idade superior a 6 meses, sendo realizada uma avaliação

ultrassonográfica por animal. O exame consistiu na avaliação do fígado, vesícula biliar, rins direito e esquerdo, jejuno e vesícula urinária. Todos os animais foram pesados antes dos exames. O peso médio dos animais aumentou ($p < 0,05$) dos 35 dias até a idade adulta. Tanto nos adultos quanto nos jovens, o fígado apresentou-se predominantemente isoecogênico ao rim direito e com textura homogênea. A vesícula biliar apresentou-se em formato ovoide alongado, variando de piriforme à amendoado, com conteúdo anecogênico, não sendo visível em 2,6% dos coelhos jovens e em 26,3% dos adultos. O comprimento e a largura da vesícula biliar nas idades de 35, 56, 77 dias e adultos foram: 1,06 e 0,39; 1,44 e 0,53; 1,41 e 0,58; 1,57 e 0,67 cm, respectivamente. Considerando jovens e adultos, as mensurações da vesícula biliar e dos rins esquerdo e direito apresentaram correlação positiva ($p < 0,05$) com o peso. Os rins apresentaram-se no formato de elipse e com superfície regular, com aumento ($p < 0,05$) dos 35 dias à idade adulta. Houve correlação positiva ($p < 0,05$) entre os volumes renais direito e esquerdo. A descrição da vesícula urinária mais encontrada (86%) foi a com conteúdo anecogênico, com pequenas estruturas ecogênicas livres no lúmen, tanto em jovens quanto em adultos. Não houve diferença ($p > 0,05$) da espessura das camadas do jejuno entre as idades, apresentando média de 0,23 cm para todos os animais. Estes são os primeiros dados brasileiros de características ultrassonográficas de fígado, vesícula biliar, rins, jejuno e vesícula urinária para coelhos NZB de 35, 56 e 77 dias de vida e adultos.

TERMOS DE INDEXAÇÃO: Ultrassonografia, fígado, vesicular biliar, rins, vesícula urinária, jejuno, abdômen, coelho, jovem, adulto.

INTRODUÇÃO

No Brasil, a cunicultura apresentou crescimento expressivo nos últimos anos, com alto valor agregado na comercialização de coelhos para estimação (Machado 2014). O coelho já faz parte de uma significativa parcela de animais de companhia atendidos na rotina clínica, sendo os proprietários cada vez mais exigentes nos cuidados prestados aos seus animais (Meredith 2014). Dentre esses cuidados, os avanços na área de diagnóstico por imagem têm recebido atenção por pesquisadores (Stypmann et al. 2007, Casamian-Sorrosal et al. 2014).

A ultrassonografia é utilizada como um método de imagem de auxílio diagnóstico, que fornece imagens que podem ser avaliadas em tempo real, utilizada tanto na rotina de humanos quanto de animais (Drost 2014). É considerada um método seguro dentre os outros exames de imagem (radiologia, ressonância magnética e tomografia computadorizada) por não produzir radiação ionizante, além de não ser necessário o uso de sedação ou anestesia na maioria dos casos (Burkholder et al. 2012, Fischetti 2012, Drost 2014).

O auxílio diagnóstico em doenças e alterações torácicas e abdominais, assim como do sistema reprodutivo masculino/feminino e de articulações é descrito em animais de companhia, como cães e gatos (Penninck e D'Anjou 2011, Thrall 2014) e animais de produção (Flöck 2004, Braun 2009, Floeck 2009, Franz et al. 2009, Scott & Sargison

2010). Segundo Paul-Murphy (2007), a utilização da ultrassonografia em coelhos ainda é limitada, principalmente por poucas serem as referências para os examinadores. No entanto, a frequência da sua utilização em coelhos aumentou nos últimos anos, sendo seu uso descrito tanto na rotina clínica (Redrobe 2001, Redrobe 2006, Varga 2014) quanto em pesquisas (Polisca et al. 2010, Liang & Yuan 2013). Referências sobre ultrassonografia diagnóstica em coelhos de produção abrangem, principalmente, a avaliação reprodutiva, especialmente de fêmeas (Pascual et al. 2004, El-Gayar et al. 2014).

Mesmo com este crescimento, poucos são os estudos descritivos de avaliações em animais hípidos, sendo que grande parte destes estudos abordam órgãos ou sistemas separadamente, com variação na raça e no método utilizado (Takeda et al. 2007, Moarabi et al. 2011, Dimitrov 2012, Casamian-Sorrosal et al. 2014, Banzato et al. 2015). Portanto, o objetivo deste estudo foi descrever e comparar características ultrassonográficas e mensurações de fígado, vesícula biliar, rins, vesícula urinária e jejuno de coelhos Nova Zelândia Brancos jovens (entre 35 e 77 dias) e adultos, sem a utilização de sedação.

MATERIAL E MÉTODOS

Este estudo foi aprovado pelo Comitê de Ética no Uso de Animais (CEUA) da Pontifícia Universidade Católica do Paraná (PUCPR) sob registro nº 914. O experimento foi realizado durante os meses de fevereiro a agosto de 2015 no setor de Cunicultura da Fazenda Experimental Gralha Azul, pertencente à PUCPR, situada no município de Fazenda Rio Grande, Paraná.

Animais. Foram utilizados 77 coelhos da raça Nova Zelândia Branco (NZB), sendo todos os animais alojados individualmente em gaiolas de arame suspensas, com água e alimentação, baseada em ração comercial para coelhos e feno Tifton, *ad libitum*. O primeiro grupo (jovens) foi composto por 39 coelhos de ambos os sexos (20 machos e 19 fêmeas), desmamados aos 30-31 dias de idade, sendo as avaliações realizadas aos 35, 56 e 77 dias de idade, totalizando três idades de estudo. O outro grupo de coelhos (adultos) foi composto por um total de 38 animais, sendo 23 fêmeas e 15 machos, com idade superior a 6 meses de idade, sendo realizada uma avaliação ultrassonográfica por animal. Todos os coelhos eram não castrados e foram considerados clinicamente hípidos a partir de exame físico realizado por médico veterinário.

Ultrassonografia. Para a realização do exame ultrassonográfico, em ambos os grupos, foi realizada a tricotomia da região abdominal, desde o processo xifoide até a região inguinal, com tricótomo elétrico com lâmina 40. Não foi utilizada sedação para a realização do exame ultrassonográfico neste estudo. Tanto para a tricotomia quanto para o exame, o animal foi posicionado em decúbito dorsal sobre calha acolchoada e mantido com os membros relaxados, com a colocação de gel acústico na região abdominal precedendo o início do exame. O tempo médio para a realização do exame foi de 15 minutos por animal. O equipamento ultrassonográfico utilizado foi o portátil da marca Chison (China) modelo Ecovet3, com utilização de um transdutor microconvexo (4,0-8,5 Mhz). Todos os coelhos foram pesados em balança digital antes de cada exame, realizado sempre no período da manhã.

O exame ultrassonográfico foi realizado por um único observador. As imagens de todas as estruturas analisadas foram executadas em cortes longitudinais, dorsais e transversais. Os ajustes de ganho e profundidade foram realizados para cada órgão em específico durante a execução do exame. A base de frequência

(MHz) utilizada para fígado, vesícula biliar, rins, jejuno e vesícula urinária foi de 8,0 MHz.

Avaliação dos órgãos. O exame iniciou com a avaliação do fígado e vesícula biliar, sendo seguido pela avaliação dos rins direito e esquerdo, jejuno e vesícula urinária. Para todos os órgãos foram avaliados contorno, ecotextura, ecogenicidade e forma. A vesícula biliar teve seu comprimento e largura determinados; os rins foram mensurados quanto ao seu comprimento, largura (Fig.1) e espessura. A descrição do conteúdo da vesícula urinária foi realizada, assim como a mensuração da espessura da parede do jejuno (Fig.1). Os demais órgãos abdominais, como estômago, adrenais, pâncreas e baço não foram avaliados, a fim de realizar um exame ultrassonográfico sem sedação e de curta duração (15 minutos). Órgãos menores como o baço e as adrenais também exigem a utilização de transdutores com frequência superior ao do atual estudo.

As imagens do fígado foram obtidas com o posicionamento do transdutor caudal ao processo xifoide, com varredura tanto para o lado esquerdo quanto para o lado direito, com principal foco neste último, para localização da vesícula biliar, seguindo o lobo caudado até seu contato com o rim direito. Os rins foram avaliados nos cortes longitudinal, dorsal e transversal. O rim direito foi localizado caudal ao processo caudado do fígado, enquanto o rim esquerdo foi observado na região abdominal lateral esquerda. Medial e cranial ao rim esquerdo foi localizada e mensurada a parede da alça intestinal correspondente ao jejuno. Caudalmente localizou-se a vesícula urinária, sendo seu conteúdo descrito.

O volume renal foi estimado segundo Barr (1990), utilizando a fórmula de volume de um elipsoide: $V = C \times L \times E \times 0,523$, em que V= volume, L= largura e E= espessura.

Os dados foram submetidos à análise de variância (ANOVA), sendo as médias comparadas pelo teste de t Student, quando houve diferenças entre as médias. As correlações entre as variáveis foram obtidas a partir do teste de Spearman, sendo considerado significativo o valor de 5% para ambos os testes. O software utilizado foi Statgraphics® Centurion XVI, version 16.1.11.

RESULTADOS

Na avaliação do peso dos coelhos jovens não houve diferença ($p > 0,05$) entre machos e fêmeas aos 35, 56 e 77 dias de idade. Houve aumento ($p < 0,05$) do peso, de acordo com a idade. Somente nos adultos, os machos apresentaram peso inferior ($p < 0,05$) ao das fêmeas (Quadro 1). Quanto à avaliação dos órgãos, demonstra-se, na Fig.2, um esquema indicando o local de avaliação ultrassonográfica dos órgãos estudados, utilizado para jovens e adultos.

O fígado foi visualizado a partir do processo xifoide e, movendo-se o transdutor cranialmente, era possível a visualização da linha diafragmática. Na varredura do órgão, observou-se que não foi possível diferenciar os lobos hepáticos entre si, sendo todo o órgão caracterizado como isoecogênico em relação ao rim direito em 92,3% dos jovens e com ecotextura homogênea em 96,6%, sendo visualizado em todos os coelhos. Todos os adultos apresentaram o fígado isoecogênico quando comparados ao córtex renal direito e 97,4% apresentaram textura hepática homogênea. Foram facilmente observadas linhas hiperecogênicas

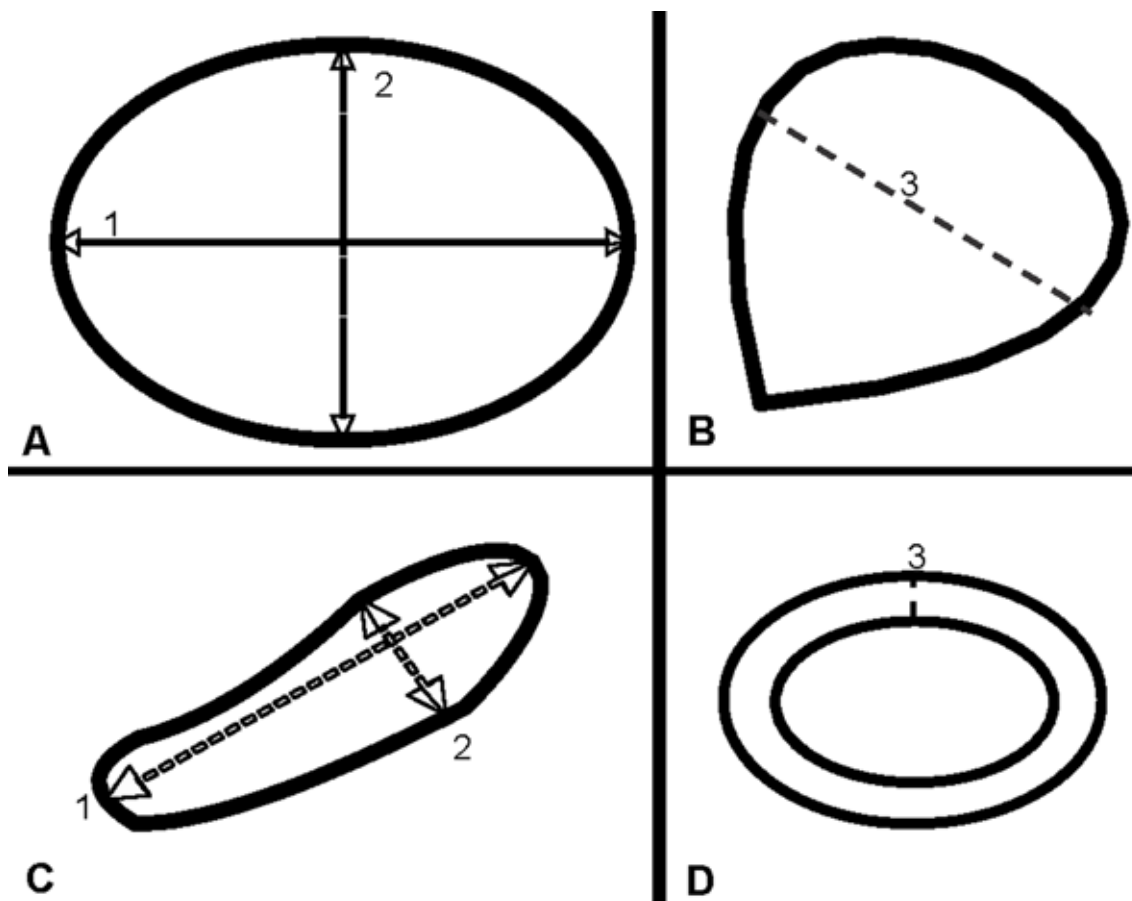


Fig.1. (A) Mensurações realizadas em imagens ultrassonográficas de rins, corte longitudinal, (B) corte transversal de vesícula biliar, (C) corte longitudinal e (D) de alça intestinal, corte transversal, de coelhos Nova Zelândia Branco. 1: comprimento, 2: largura, 3: espessura.

correspondentes às paredes das ramificações dos grandes vasos, como a veia porta e veia cava caudal. As margens do órgão apresentaram-se lisas para todos os coelhos, independente da idade. Para jovens e adultos, o exame do órgão mostrou-se dificultado quando o estômago apresentava-se dilatado por gás e conteúdo alimentar.

A vesícula biliar foi observada seguindo em direção aos lobos hepáticos do lado direito da cavidade abdominal. Em jovens e adultos, a vesícula biliar pode ser descrita como uma estrutura ovoide alongada, com formato variando de piriforme à amendoado, com conteúdo anecogênico e sem diferenciação das paredes em relação ao parênquima hepático, não sendo possível sua visualização em 2,6% dos exames dos coelhos jovens e em 26,3% dos adultos (Fig.3).

Houve aumento do comprimento médio da vesícula biliar a partir dos 35 dias de vida, diferindo ($p < 0,05$) dos demais dias avaliados. Nas demais avaliações (56, 77 e adulto),

Quadro 1. Média e desvio padrão do peso (kg) de coelhos Nova Zelândia Branco jovens e adultos, segundo a idade (em dias)

Idade	Macho	Fêmea	Machos e fêmeas
35 dias (n=39)	0,759± 0,26 ^{aA}	0,715± 0,19 ^{aA}	0,737±0,23 ^a
56 dias (n=39)	1,536±0,31 ^{bA}	1,519± 0,26 ^{bA}	1,528±0,28 ^b
77 dias (n=39)	2,273±0,35 ^{cA}	2,192± 0,25 ^{cA}	2,234±0,30 ^c
Adultos (n=38)	4,048±0,73 ^{dA}	4,777±0,93 ^{dB}	4,489±0,92 ^d

Médias seguidas por letras minúsculas diferentes, na mesma coluna, são diferentes entre si ($p < 0,05$).

Médias seguidas por letras maiúsculas diferentes, na mesma linha, são diferentes entre si ($p < 0,05$).

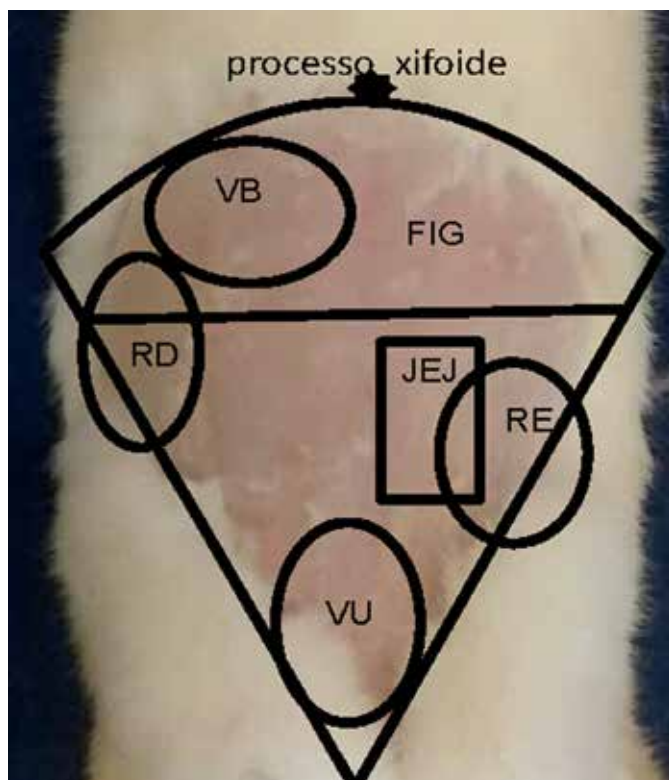


Fig.2. Área a ser avaliada para obtenção de imagem ultrassonográfica de fígado (FIG), vesícula biliar (VB), rim direito (RD), rim esquerdo (RE), jejunum (JEJ) e vesícula urinária (VU) em coelhos Nova Zelândia Branco jovens e adultos.

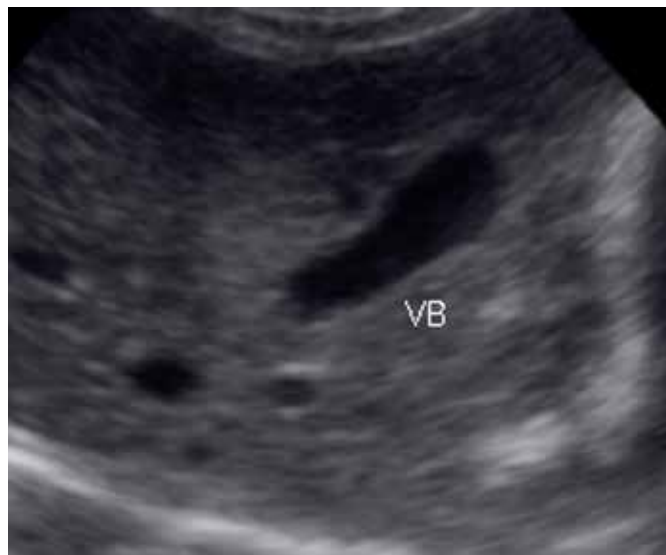

Fig.3. Imagem ultrassonográfica de corte longitudinal de vesícula biliar (VB) de coelho Nova Zelândia Branco adulto.

Quadro 2. Média e desvio padrão, valores mínimos (Mín) e máximos (Máx) do comprimento (cm) e largura (cm) de vesícula biliar de coelhos Nova Zelândia Branco jovens (n = 39) e adultos (n = 38), segundo a idade (em dias)

Idade	Comprimento	Mín.	Máx.	Largura	Mín.	Máx.
35 dias	1,06 ±0,06 ^a	0,95	1,17	0,39 ±0,03 ^a	0,34	0,44
56 dias	1,44 ±0,06 ^b	1,32	1,55	0,53 ±0,03 ^b	0,47	0,58
77 dias	1,41 ±0,06 ^b	1,30	1,52	0,58 ±0,03 ^{bc}	0,53	0,63
Adulto	1,57 ±0,39 ^b	0,81	2,33	0,67 ±0,16 ^c	0,39	1,02

Médias seguidas por letras diferentes, na mesma coluna, são diferentes entre si ($p < 0,05$).

Quadro 3. Correlações de Spearman entre comprimento (cm) da vesícula biliar, largura (cm) da vesícula biliar e peso (kg) de coelhos Nova Zelândia Branco jovens e adultos

Variável	Comprimento	Largura	Peso
Adultos e jovens (n=142)	1		
Comprimento		0,70*	
Largura			1
Peso		0,46*	0,59*
			1

* $p < 0,05$.

não houve diferença ($p > 0,05$) entre as médias. Em relação à largura, a média aos 35 dias foi menor ($p < 0,05$) comparada aos 56, 77 dias e adultos. Aos 56 dias, a largura não apresentou diferença ($p > 0,05$) em relação ao 77º dia de vida; também não houve diferença ($p > 0,05$) entre o 77º dia e adultos (Quadro 2). Na comparação entre os 56 dias e adultos, o último grupo apresentou largura maior ($p < 0,05$) comparada aos coelhos mais jovens. Houve correlação positiva ($p < 0,05$) entre peso do animal, comprimento da vesícula biliar e largura da vesícula biliar quando considerados todos os animais em conjunto (jovens e adultos) (Quadro 3).

O rim direito foi localizado caudal ao parênquima hepático do lado direito, com seu polo cranial em contato direto com o mesmo. O rim esquerdo apresentou-se mais distal e lateral comparado ao rim direito, sendo encontrado no quadrante lateral esquerdo. Em jovens e adultos, o rim direito apresentou-se no formato de elipse e com superfície

regular. O córtex mostrou-se hipocogênico em relação à gordura perirenal e ecogênico em relação à região anecogênica da medula renal. O seio renal consistiu em uma região central hiperecogênica em relação ao córtex e medula renal, que contém a pelve renal, gordura e vasos sanguíneos, não sendo possível distinguí-los na imagem ultrassonográfica. A mesma descrição foi encontrada para o rim esquerdo (Fig.4).

As médias do comprimento, largura e espessura dos rins direito e esquerdo apresentaram diferenças ($p < 0,05$) entre as idades avaliadas (Quadro 4), indicando aumento dos 35 dias à idade adulta. Considerando todos os coelhos (jovens e adultos), a largura, espessura e comprimento do rim direito apresentaram correlação positiva ($p < 0,05$) entre si, assim como do rim esquerdo (Quadro 5). O volume renal direito aumentou ($p < 0,05$) dos 35 dias à idade adulta. O mesmo ocorreu para o volume renal esquerdo (Quadro

6). Não houve diferença ($p > 0,05$) entre o volume do rim direito e esquerdo, exceto aos 77 dias de idade, quando o volume renal esquerdo foi maior ($p < 0,05$). Ambos os volumes apresentaram correlação entre si ($r = 0,93$; $p < 0,05$).

Tanto em jovens quanto em adultos, a vesícula urinária foi avaliada na porção caudo-medial do abdômen, cranial aos ossos da pelve do animal. A parede, fina linha hiperecôica, foi difícil de ser delimitada pelo exame. Não foi possível definir a estratificação parietal da bexiga. O tipo de conteúdo encontrado no lúmen do órgão pode ser analisado. Considerando os coelhos de todas as idades, foi encontrado conteúdo anecogênico em 15,5% dos avaliados; 82,6% apresentou conteúdo anecogênico com pequenas estruturas ecogênicas, (semelhantes a cristais, sedimentos e/ou lipidúria), livres no lúmen, tanto em pequena quanto em grande quantidade (Fig.5). Dentre os animais que possuíam somente conteúdo anecoico (24 coelhos), 75% eram

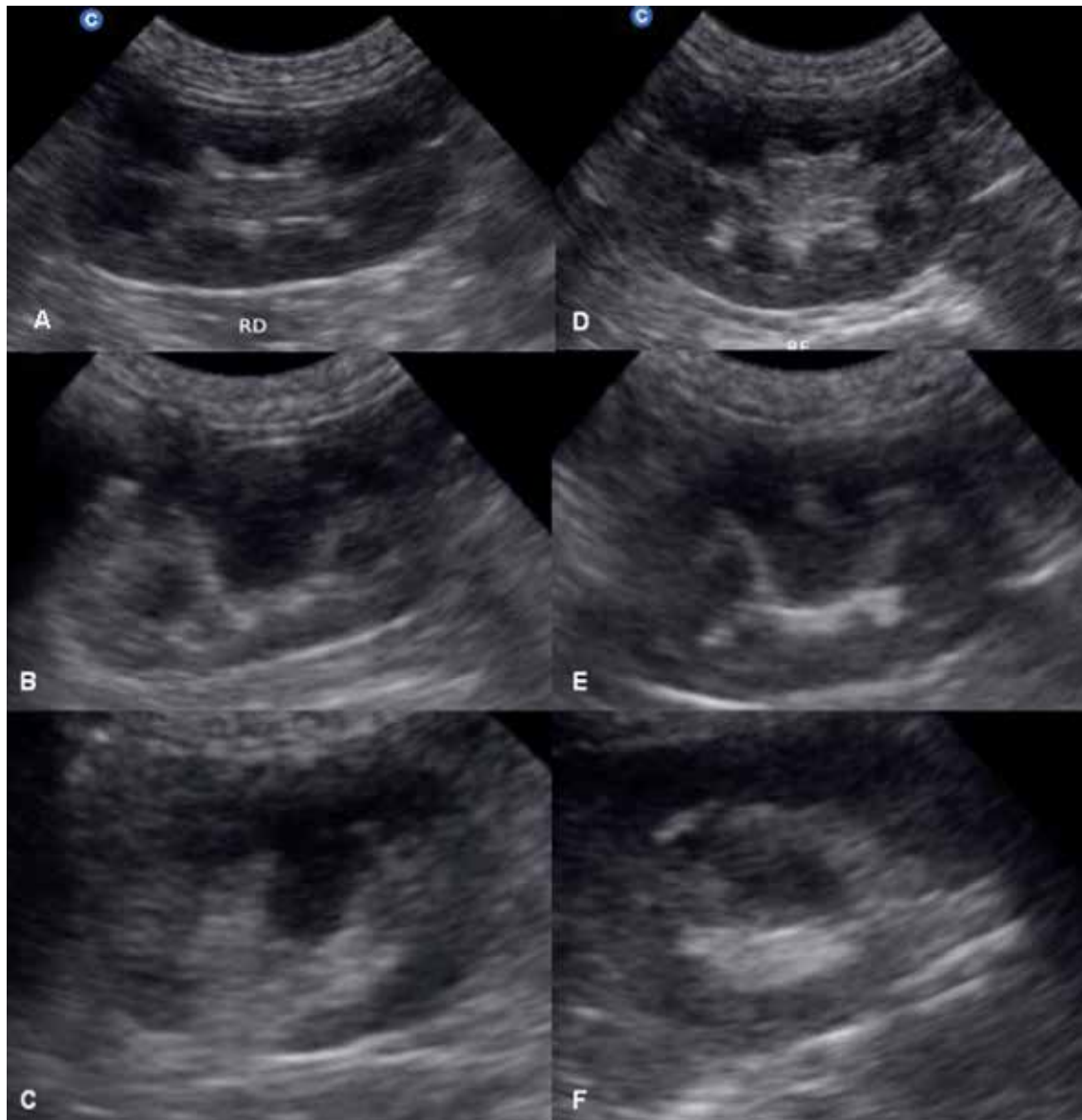


Fig.4. Imagens ultrassonográficas dos rins direito e esquerdo de coelhos Nova Zelândia Branco adultos. (A, B, C) cortes longitudinal, dorsal e transversal do rim direito; (D, E, F) cortes longitudinal, dorsal e transversal do rim esquerdo.

Quadro 4. Média e desvio padrão do comprimento (cm), largura (cm) e espessura (cm) do rim direito e do rim esquerdo de coelhos Nova Zelândia Branco jovens (n=39) e adultos (n=38), segundo a idade

		35 dias	56 dias	77 dias	Adulto
Rim direito	Comprimento	2,58±0,03 ^a	3,06±0,03 ^b	3,31± 0,03 ^c	3,66±0,23 ^d
	Largura	1,42±0,02 ^a	1,52±0,02 ^b	1,74±0,02 ^c	1,91±0,19 ^d
	Espessura	1,49±0,03 ^a	1,79±0,03 ^b	1,99±0,03 ^c	2,29±0,19 ^d
Rim esquerdo	Comprimento	2,62±0,03 ^a	2,98±0,03 ^b	3,24±0,03 ^c	3,56±0,25 ^d
	Largura	1,47±0,03 ^a	1,67± 0,03 ^b	1,89±0,03 ^c	2,11±0,19 ^d
	Espessura	1,56±0,04 ^a	1,82±0,04 ^b	2,05±0,04 ^c	2,31±0,16 ^d

Médias seguidas por letras diferentes, na mesma linha, são diferentes entre si (p<0,05).

Quadro 5. Correlações de Spearman entre mensurações [comprimento (cm), largura (cm) e espessura (cm)] dos rins direito e esquerdo e peso (kg) de coelhos Nova Zelândia Branco jovens e adultos

Idade	Variável	RDComp	RDLarg	RDEsp	Peso
Adultos e jovens (n = 155)	RDComp	1			0,87*
	RDLarg	0,80*	1		0,84*
	RDEsp	0,8*	0,83*	1	0,87*
	REComp	1			0,87*
	RELarg	0,78*	1		0,81*
	REEsp	0,84*	0,83*	1	0,83*

RDComp = comprimento renal direita; RDLarg = largura renal direita; RDEsp = espessura renal direita; REComp = comprimento renal esquerda; RELarg = largura renal esquerda; REEsp = espessura renal esquerda.
*p<0,05.

Quadro 6. Média e desvio padrão do volume (cm³) renal direito (VRD) e esquerdo (VRE) de coelhos Nova Zelândia Branco adultos (n=38) e jovens (n=39), segundo a idade

Idade	VRD	VRE
35 dias	2,93 ±0,9 ^{aA}	3,22 ±1,0 ^{aA}
56 dias	4,38 ±0,8 ^{bA}	4,82 ±1,2 ^{bA}
77 dias	6,06 ±1,0 ^{cA}	6,58 ±1,1 ^{cB}
Adulto	8,45 ±1,7 ^{dA}	9,10 ±1,7 ^{dA}

Médias seguidas por letras minúsculas diferentes, na mesma coluna, são diferentes entre si (p<0,05).

Médias seguidas por letras maiúsculas diferentes, na mesma linha, são diferentes entre si (p<0,05).

Quadro 7. Média e desvio padrão da espessura (cm) de parede do jejunum de coelhos Nova Zelândia Branco adultos e jovens, segundo a idade (em dias)

Idade	Espessura
56 dias (n=10)	0,24±0,04 ^a
77 dias (n=20)	0,22±0,03 ^a
Adulto (n=28)	0,23±0,03 ^a

Médias seguidas por letras iguais, na mesma coluna, não diferem entre si (p>0,05).

fêmeas e os 25% restantes machos. Dos 128 coelhos que apresentaram conteúdo ecogênico, 46,9% eram fêmeas e 53,1% eram machos. Não foi possível a visualização da vesícula urinária em 1,9% dos animais.

Todos os coelhos apresentaram o jejunum localizado nas porções cranial e medial ao rim esquerdo (Fig.6), que apresentou conteúdo fluido e gasoso em seu interior durante os exames, com variação da quantidade presente. Não foi possível definir a estratificação das camadas. A mensura-

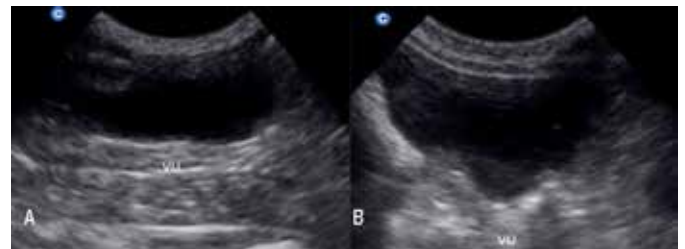

Fig.5. Imagem ultrassonográfica de vesícula urinária (VU) de dois coelhos Nova Zelândia Branco adultos. (A) conteúdo anecogênico; (B) presença de conteúdo ecogênico.

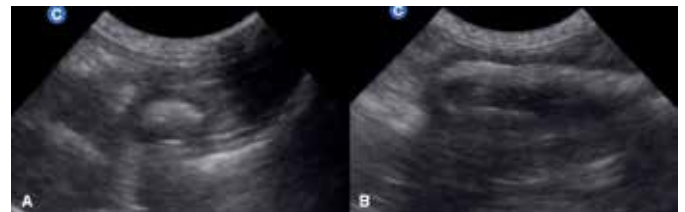


Fig.6. Imagem ultrassonográfica (A) de cortes transversal, (B) longitudinal de jejunum de coelho Nova Zelândia Branco adulto.

ção das paredes do jejunum foi possível a partir dos 56 dias de idade em 25,6% dos coelhos. Aos 77 dias, 51,3% dos animais examinados tiveram a mensuração realizada; nos adultos esse valor chegou a 73,7% dos coelhos. Não houve diferença (p>0,05) na espessura da parede do jejunum entre as idades, apresentando a média de 0,23±0,03 cm para todos os coelhos (Quadro 7).

DISCUSSÃO

O peso dos coelhos adultos está de acordo com os padrões de referência da raça Nova Zelândia Branco, que varia de 4,0 a 4,5 kg para machos e 4,5 a 5,0 kg para fêmeas (Ferreira et al. 2012). Quanto aos jovens, o peso semelhante entre machos e fêmeas durante o crescimento também foi descrito por Fernández-Carmona et al. (2005), que relatam que a influência do sexo no período anterior às 11 semanas de vida não é significativa. O peso ao desmame foi menor do que o descrito por Chao & Li (2008) e superior ao trabalho de Salama et al. (2015). Fatores como raça (Ozimba & Lukefahr 1991), idade ao desmame (Salama et al. 2015), número da ninhada e consumo de leite influenciam o peso ao desmame (Poigner et al. 2000), sendo assim comum diferenças desse valor entre pesquisas com coelhos.

A ecogenicidade e ecotextura homogêneas do fígado do coelho foram compatíveis com as imagens encontradas em

cães hípidos e em outra descrição em coelhos, assim como a descrição das margens lisas e dos vasos ramificados a partir da porta, com suas paredes hiperecoicas em relação ao tecido hepático (Kealy & McAllister 2005, Larson 2014, Banzato et al. 2015). A fácil visualização da parede dos grandes vasos hepáticos também foi descrita em coelhos de raças mistas (Banzato et al. 2015). A comparação da ecogenicidade hepática com o córtex renal pode ter variações em cães, sendo normalmente hipoeicoica. No entanto, a isoecogenicidade também é considerada um achado comum (D'Anjou 2011, Larson 2014), conforme observado nesse estudo. O contorno regular do órgão também foi descrito por Stamatova-Yovcheva et al. (2014) em coelhos NZB adultos, assim como no atual estudo.

A ultrassonografia hepática mostra-se de grande auxílio no diagnóstico de coccidiose hepática, lipidose e neoplasias, além de outras alterações, como hepatomegalia, má formação e cirrose (Varga 2014). Em um estudo de 16 casos de torção de lobo hepático em coelhos, Graham et al. (2014) relataram que 14 foram submetidos à avaliação ultrassonográfica, confirmando o diagnóstico de torção em todos os casos. Assim, a ultrassonografia abdominal é uma ferramenta importante no diagnóstico definitivo de torção de lobo hepático. Além disso, o seu uso para realização de biópsia hepática também é recomendado (Meredith & Rayment 2000). A descrição do fígado de coelhos hípidos do atual estudo pode auxiliar outros na identificação de alterações que podem estar relacionadas a hepatopatias em coelhos NZB.

O conteúdo anecogênico da vesícula biliar é uma característica encontrada também em cães e gatos (Larson 2014), mostrando-se semelhante ao observado para coelhos nesse estudo. O atual estudo encontrou uma variação no formato, de piriforme à amendoado, sendo que um formato ovoide foi encontrado em coelhos de estimação de raças mistas (Banzato et al. 2015) e descrito como oval alongado em NZB (Stamatova-Yovcheva et al. 2014). Estes autores visualizaram a parede da vesícula biliar e a descreveram como hipoeogênica, ao contrário do observado no atual estudo, no qual a parede não foi diferenciada do parênquima hepático, o que também foi descrito por Banzato et al. (2015). Stamatova-Yovcheva et al. (2012) avaliaram o comprimento e largura de *fundus*, *corpus* e istmo de vesícula biliar *post-mortem* em coelhos Nova Zelândia, com peso entre 2,8 e 3,2 kg, obtendo resultados de $1,76 \pm 0,67$; $0,95 \pm 0,52$; $0,56 \pm 0,51$ e $0,27 \pm 0,49$ cm, respectivamente, sugerindo um formato mais alongado do órgão.

De forma similar ao observado no presente estudo, Yoo et al. (2003) encontraram correlação positiva e significativa entre comprimento e largura da vesícula biliar com o peso de crianças submetidas ao exame ultrassonográfico. Como a secreção da bile é contínua (Sohn & Couto 2012) e hormônios como gastrina e secretina não parecem afetar a produção da bile no coelho, como ocorre em cães e gatos (Shaw & Heath 1974), o peso corporal no coelho pode ser o fator com maior influência no tamanho da vesícula biliar.

As descrições das imagens ultrassonográficas de ambos os rins desse estudo foram semelhantes às observadas em coelhos NZB por Dimitrov (2012) e em coelhos de raças

mistas por Banzato et al. (2015). Os valores de comprimento, largura e espessura encontrados no estudo de Banzato et al. (2015) foram inferiores aos encontrados no atual estudo, sendo também observada pelos autores correlação positiva entre peso corporal e as três mensurações de ambos os rins. Assim, associa-se a diferença das medidas lineares (comprimento, largura e espessura) com o peso e a raça dos coelhos utilizados. No estudo de Banzato et al. (2015), os coelhos eram de raças variadas de pequeno porte, com peso entre 1,1 a 2,4 kg para machos e 1,1 a 2,5 kg para fêmeas, diferente do atual estudo, em que os coelhos NZB possuíam peso médio de 4,0 kg para machos e 4,8 kg para fêmeas. Moarabi et al. (2011) utilizaram coelhos NZB, com pesos de 1,1 a 1,7 kg, e obtiveram valores médios de $3,14 \pm 0,2$ cm para comprimento, $1,99 \pm 0,2$ cm para largura e $1,39 \pm 0,2$ cm para espessura renal. Como há correlação positiva entre peso e as mensurações lineares dos rins, esperar-se-ia que coelhos mais leves, como os do estudo realizado por Moarabi et al. (2011) apresentassem comprimento, largura e espessura inferiores aos encontrados neste trabalho.

As correlações positivas entre peso corporal e mensurações lineares dos rins também foram observadas em cães (Sampaio & Araújo 2002) e cabras (Rossi et al. 2012). Diferente do que foi descrito por Debruyne et al. (2012) em gatos e por Emamian et al. (1993) em humanos adultos, nessa pesquisa não houve diferença significativa no tamanho renal para coelhos machos e fêmeas. No entanto, corrobora com o descrito para recém-nascidos (Sultana et al. 2012) e crianças (Konus et al. 1998). O volume renal semelhante entre os rins esquerdo e direito também foi descrito em cães (Sampaio & Araújo 2002), cabras (Rossi et al. 2012) e coelhos (Moarabi et al. 2011). A ultrassonografia renal pode auxiliar o diagnóstico de diversas doenças renais, como hidronefrose, nefrocalcinose, cistos renais, nefrolitíase, entre outras (Harcourt-Brown 2013).

A parede da vesícula urinária não foi visível na análise ultrassonográfica nos coelhos dessa pesquisa, assim como descrito por Banzato et al. (2015), possivelmente pela diferença de equipamento e frequência utilizada entre os estudos. Os autores também observaram que o conteúdo apresentou-se anecogênico em torno de 57,0% dos coelhos examinados, porcentagem superior à encontrada neste estudo (15%), em que 82,6% dos animais apresentaram cristais ecogênicos no conteúdo do lúmen da vesícula urinária. Presença de conteúdo hipoeogênico também foi descrita por Moarabi et al. (2011).

Devido à alta demanda do organismo por cálcio, o coelho apresenta absorção diferenciada desse mineral pelo intestino, possuindo também um sistema renal adaptado para excreção de grandes quantidades de cálcio pela urina. Portanto, é comum encontrar conteúdo ecogênico livre no lúmen da vesícula urinária, sendo a quantidade excretada proporcional à absorvida pelos intestinos (Harcourt-Brown 2013).

O modelo de excreção diferenciado do coelho, com grande influência da alimentação (Varga 2014), também explica a diferença do conteúdo em relação a cães e gatos, que deve ser anecogênico em animais saudáveis (Hecht

2015). Redrobe (2013) cita que, no coelho, a urina comumente apresenta pontos hiperecogênicos dentre o conteúdo hipocogênico no exame ultrassonográfico da vesícula urinária, sendo que também associou tal achado à dieta e excreção de cálcio da espécie. Outro fator que pode levar a alteração de ecogenicidade foi observado em gatos (Sislaik et al. 2014), em que lipídeos presentes na urina levaram ao aumento da ecogenicidade do conteúdo da vesícula urinária. Além da identificação de neoplasia e cálculos (Moarabi et al. 2011), a ultrassonografia é recomendada no auxílio à cistocentese, pois possibilita a realização de uma punção guiada (Varga 2014).

Por representar a maior porção do intestino delgado no coelho (Barroso et al. 2007), o jejuno foi o segmento escolhido para avaliação desse estudo. De acordo com Banzato et al. (2015), a composição das camadas de todo o intestino delgado é similar entre suas porções, sendo sua diferenciação só possível anatomicamente. Seguindo a descrição anatômica feita por Varga (2014) e Banzato et al. (2015), o valor médio da espessura de jejuno ($0,23 \pm 0,03$ cm) dos coelhos do presente estudo foi superior ao valor encontrado por Banzato et al. (2015) para o duodeno ($0,19 \pm 0,04$ cm) de coelhos de pequeno porte. Em cães e gatos, a espessura da parede jejunal possui valores de referência entre 0,21 a 0,25 cm para gatos e menor que 0,41 cm para cães abaixo de 20 kg de peso (Delaney et al. 2003). Para avaliação do trato gastrointestinal, de modo geral, a ultrassonografia oferece auxílio no diagnóstico de obstrução, neoplasia, corpo estranho, estase e outras alterações (DeCubellis & Graham 2013).

Estes são os primeiros dados brasileiros de características ultrassonográficas de fígado, vesícula biliar, rins, jejuno e vesícula urinária para coelhos NZB de 35, 56 e 77 dias de vida e adultos.

REFERÊNCIAS

- Banzato T, Bellini L, Contiero B, Selleri P. & Zotti A. 2015. Abdominal ultrasound features and reference values in 21 healthy rabbits. *Vet. Rec.* 176(4):101.
- Barr F.J. 1990. Evaluation of ultrasound as a method of assessing renal size in the dog. *J. Small Anim. Pract.* 31:174-179.
- Barroso D.C., Lima A.M., Alonso L.S. & Figueiredo M.A. 2007. Comprimento total e relativo dos diferentes segmentos do intestino de coelhos Nova Zelândia. *Arq. Ciênc. Vet. Zool. Unipar* 10(2):101-104.
- Braun U. 2009. Ultrasonography of the liver in cattle. *Vet. Clin. North Am. Food A* 25:591-609.
- Burkholder T.H., Linton G., Júnior R.F.H. & Young R. 2012. The rabbit as an experimental model, p.529-560. In: Suckow M.A., Stevens K.A. & Wilson R.P. (Eds), *The Laboratory Rabbit, Guinea Pig, Hamster and other Rodents*. Elsevier, San Diego.
- Casamian-Sorrosal D., Saunders R., Browne W.J., Elliott S. & Fonfara S. 2014. M-mode, two-dimensional and Doppler echocardiographic findings in 40 healthy domestic pet rabbits. *J. Vet. Cardiol.* 16:101-108.
- Chao H.Y. & Li F.C. 2008. Effect of level of fibre on performance and digestion traits in growing rabbits. *Anim. Feed Sci. Technol.* 144:279-291.
- D'Anjou M.A. 2011. Fígado, p.215-260. In: Penninck D. & D'Anjou M.A. (Eds), *Atlas de Ultrassonografia de Pequenos Animais*. Guanabara Koogan, Rio de Janeiro.
- Debruyne K., Haers H., Combes A., Paepe D., Peremans K., Vanderperren K. & Saunders J.H. 2012. Ultrasonography of the feline kidney: technique, anatomy and changes associated with disease. *J. Feline Med. Surg.* 14: 794-803.
- DeCubellis J. & Graham J. 2013. Gastrointestinal disease in guinea pigs and rabbits. *Vet. Clin. North Am., Exot. Anim.* 16:421-435.
- Delaney F., O'Brien R.T. & Waller K. 2003. Ultrasound evaluation of small bowel thickness compared to weight in normal dogs. *Vet. Radiol. Ultrasound* 44(5):577-580.
- Dimitrov R.S. 2012. Ultrasound features of kidneys in the rabbit (*Oryctolagus cuniculus*). *Vet. World* 5(5):274-278.
- Drost W.T. 2014. Física do ultrassom, p.38-49. In: Thrall D.E. (Ed.), *Diagnóstico de Radiologia Veterinária*. 6ª ed. Elsevier, Rio de Janeiro.
- El-Gayar M., Khalil H., Hanafy A., Yaseen M., Hegaze E., Marthold D., Gaulty M. & Holtz W. 2014. Pregnancy detection in rabbits by ultrasonography as compared to manual palpation. *Egyptian J. Anim. Prod.* 51(3):196-199.
- Emamian S.A., Nielsen M.B., Pedersen J.F. & Ytte L. 1993. Kidney dimension at sonography: correlation with age, sex, and habitus in 665 adult volunteers. *Am. J. Roentgenol.* 160:83-86.
- Fernández-Carmona J., Blas E., Pascual J.J., Maertens L., Gidenne T., Xiccato G. & García J. 2005. Recommendations and guidelines for applied nutrition experiments in rabbits. *World Rabbit Sci.* 13:209-228.
- Ferreira W.M., Machado L.C., Jaruche Y.G., Carvalho G.G., Oliveira C.E.A., Souza J.D.S. & Caríssimo A.P.G. 2012. Manual prático de cunicultura. Edição do Autor, Bambuí.
- Fischetti A.J. 2012. Diagnostic imaging, p.502-510. In: Quesenberry K.E. & Carpenter J.W. (Eds), *Ferrets, Rabbits and Rodents: clinical medicine and surgery*. 3rd ed. Elsevier, USA.
- Flöck M. 2004. Diagnostic ultrasonography in cattle with thoracic disease. *Vet. J.* 167:272-280.
- Floek M. 2009. Ultrasonography of bovine urinary tract disorders. *Vet. Clin. North Am., Food A* 25:651-667.
- Franz S., Floeck M. & Hofmann-Parisot M. 2009. Ultrasonography of the bovine udder and teat. *Vet. Clin. North Am., Food A* 25:669-685.
- Graham J.E., Orcutt J. & Ewing P.J. 2014. Liver lobe torsion in rabbits: 16 cases (2007 to 2012). *J. Exot. Pet. Med.* 23:258-265.
- Harcourt-Brown F.M. 2013. Diagnosis of renal disease in rabbit. *Vet. Clin. North Am., Exot. Anim. Pract.* 16:145-174.
- Hecht S. 2015. Diagnostic imaging of lower urinary tract disease. *Vet. Clin. North Am., Small Anim.* 45(4):639-663.
- Kealy J.K. & McAllister H. 2005. Radiologia e ultra-sonografia do cão e do gato. 3ª ed. Manole, Barueri.
- Konus O.L., Özdemir A., Akkaya A., Erbas G., Çelik H. & Isik S. 1998. Normal liver, spleen and kidney dimensions in neonates, infants and children: evaluation with sonography. *Am. J. Roentgenol.* 171:1693-1698.
- Larson M.M. 2014. Fígado e baço, p.679-704. In: Thrall D.E. (Ed.), *Diagnóstico de Radiologia Veterinária*. 6ª ed. Elsevier, Rio de Janeiro.
- Liang X.L. & Yuan J.Y. 2013. Effect of Chinese herbal compound on liver fibrosis in rabbits with schistosomiasis by B-ultrasound. *Asian Pac. J. Trop. Med.* 6(8):658-662.
- Machado L.C. 2014. Presente e futuro da cunicultura brasileira. *Revta Anim. Business Brasil* 17:15-19.
- Meredith A. & Rayment L. 2000. Liver disease in rabbits. *Semin. Avian Exot. Pet* 9(3):146-152.
- Meredith A. 2014. The value of clinical pathology in pet rabbit medicine. *Vet. Rec.* 174:552-553.
- Moarabi A., Mosallanejad B., Ghadiri A.R. & Borujeni M.P. 2011. Ultrasonographic evaluation of the urinary system in New Zealand White rabbit and Tolai hare. *Vet. Res. Forum* 2(2):113-120.
- Ozimba C.E. & Lukefahr S.D. 1991. Comparison of rabbit breed types for postweaning litter growth, feed efficiency and survival performance traits. *J. Anim. Sci.* 69(9):3494-3500.
- Pascual J.J., Blanco J., Piquer O., Quevedo F. & Cervera C. 2004. Ultrasound measurements of perirenal fat thickness to estimate the body condition of reproducing rabbit doe in different physiological states. *World Rabbit Sci.* 12:7-21.
- Paul-Murphy J. 2007. Critical Care of the rabbit. *Vet. Clin. North Am., Exot. Anim. Pract.* 10:437-461.

- Penninck D. & D'Anjou M.A. 2011. Atlas de ultrassonografia de pequenos animais. Guanabara Koogan, Rio de Janeiro.
- Poigner J., Szendrő Z.S., Lévai A., Radnai I. & Biró-Németh E. 2000. Effect of birth weight and litter size on growth and mortality in rabbits. *World Rabbit Sci.* 8(1):17-22.
- Polisca A., Scotti L., Orlandi R., Brecchia G. & Boiti C. 2010. Doppler evaluation of maternal and fetal vessels during normal gestation in rabbits. *Theriogenology* 73:358-366.
- Redrobe S. 2001. Imaging techniques in small mammals. *Semin. Avian Exot. Pet* 10:187-197.
- Redrobe S. 2006. Ultrasound of exotic species, p.301-329. In: Mannion P. (Ed.), *Diagnostic Ultrasound in Small Animal Practice*. Blackwell Publishing, Cornwall.
- Redrobe S. 2013. Ultrasonography, p.94-106. In: Harcourt-Brown F. & Chitty J. (Eds), *BSAVA Manual of Rabbit Surgery, Dentistry and Imaging*. BSAVA, Gloucester.
- Rossi R.S., Bombonato P.P., Piva F.M. & Gregory L. 2012. Avaliação da morfometria renal através do método ultrassonográfico de fêmeas caprinas (*Capra hircus*) normais da raça Saanen. *Pesq. Vet. Bras.* 32(2):165-173.
- Salama M.S., Morsy W.A., Mohamed R.A., Eltholth M.M. & El-Midany S.A. 2015. Effect of weaning age and housing model on feed intake, growth performance, hematobiochemical parameters and economic efficiency of post weaning New Zealand White rabbits. *Vet. Surgery* 46:48-56.
- Sampaio K.M.O.R. & Araújo R.B. 2002. Ultra-sonografia de características lineares e estimativas do volume de rins de cães. *Arq. Bras. Med. Vet. Zootec.* 54(3):248-254.
- Scott P.R. & Sargison N.D. 2010. Ultrasonography as an adjunct to clinical examination in sheep. *Small Ruminant Res.* 92:108-119.
- Shaw H.M. & Heath T.J. 1974. Regulation of bile formation in rabbits and guinea pigs. *Quart. J. Exp. Physiol.* 59:93-102.
- Sislak M.D., Spaulding K.A., Zoran D.L., Bauer J.E. & Thompson J.A. 2014. Ultrasonographic characteristics of lipiduria in clinically normal cats. *Vet. Radiol. Ultrasound* 55(2):195-201.
- Sohn J. & Couto M.A. 2012. Anatomy, physiology and behavior, p.195-213. In: Suckow M.A., Stevens K.A. & Wilson R.P. (Eds), *The Laboratory Rabbit, Guinea Pig, Hamster and other Rodents*. Elsevier, San Diego.
- Stamatova-Yovcheva K.D., Dimitrov R., Kostov D. & Yovchev D. 2012. Anatomical macromorphological features of the liver in domestic rabbit (*Oryctolagus cuniculus*). *Trakia J. Sci.* 10(2):85-90.
- Stamatova-Yovcheva K.D., Dimitrov R., Yovchev D., Uzunova K. & Binev R. 2014. Ultrasound anatomical visualization of the Rabbit liver. *Scientific Papers, Animal Science and Biotechnologies* 47(2):207-209.
- Stypmann J., Engelen M.A., Breithardt A.K., Milberg P., Rothenburger M., Breithardt A.O., Breithardt G., Eckardt L. & Cordula P.N. 2007. Doppler echocardiography and Tissue Doppler Imaging in the healthy rabbit: differences of cardiac function during awake and anaesthetized examination. *Int. J. Cardiol.* 115:164-170.
- Sultana S., Rahman S., Basak B.K., Afza N.S., Hossain M.N. & Ferdous S. 2012. Determination of kidney length and volume by ultrasound in 100 term Bangladeshi newborn. *Bangladesh J. Child Health* 36(1):26-29.
- Takeda Y., Asaoka H., Ueno M., Jimma F., Hidaka M., Shibusawa H., Kaneda K., Saniabadi A.R., Hiraishi K. & Kashiwagi N. 2007. Assessment of rabbit spleen size using ultrasonography. *Lab. Anim. Sci.* 69(8):841-842.
- Thrall D.E. 2014. *Diagnóstico de Radiologia Veterinária*. 6ª ed. Elsevier, Rio de Janeiro.
- Varga M. 2014. *Textbook of Rabbit Medicine*. 2nd ed. Elsevier, New York.
- Yoo J.H., Kwak H.J., Lee M.J., Suh J.S. & Rhee C.S. 2003. Sonographic measurements of normal gallbladder sizes in children. *J. Clin. Ultrasound* 31(2):80-84.